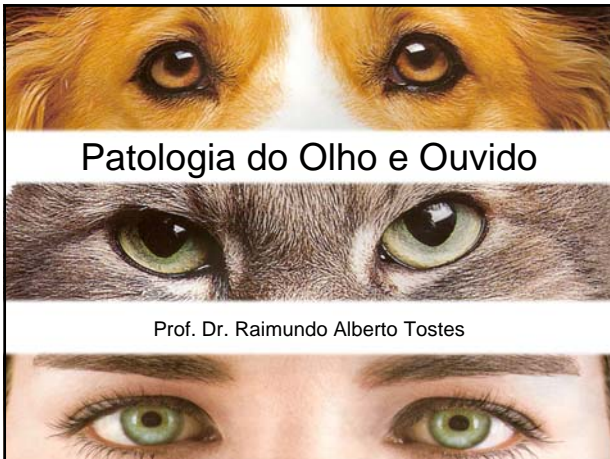
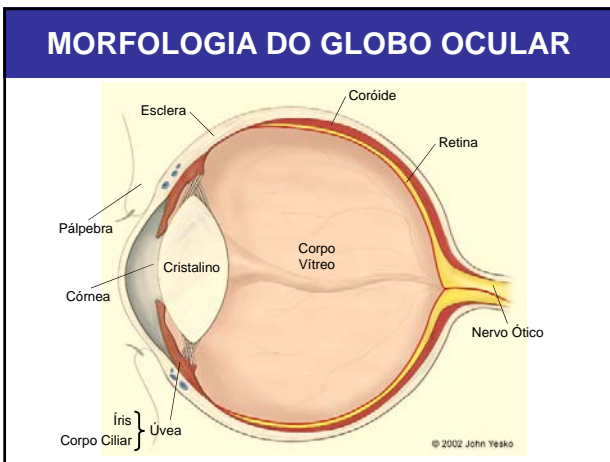
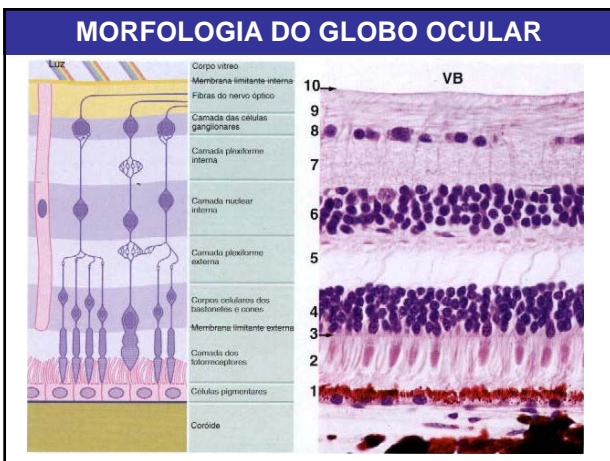
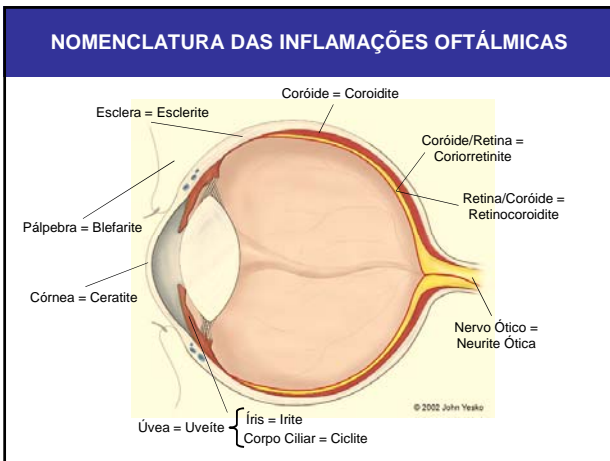
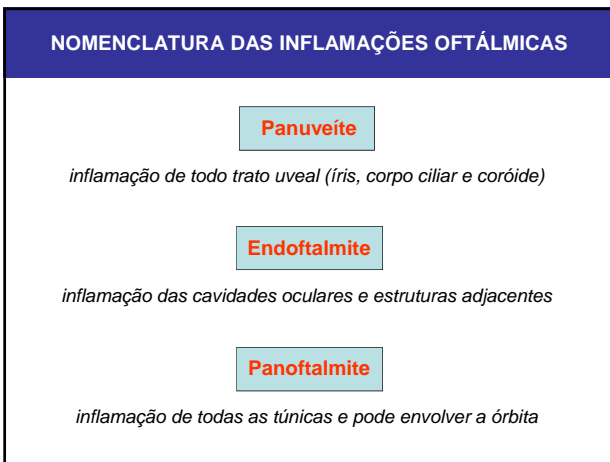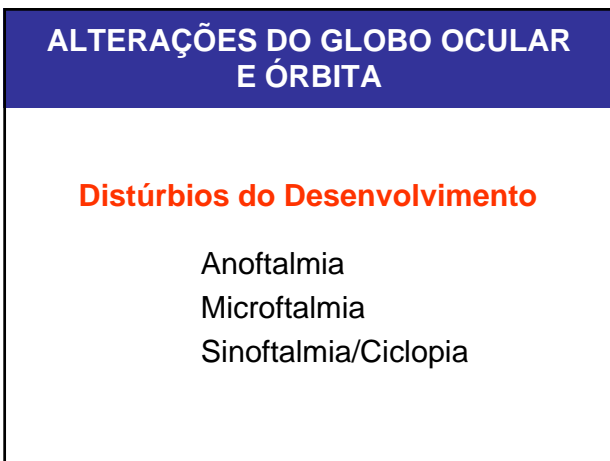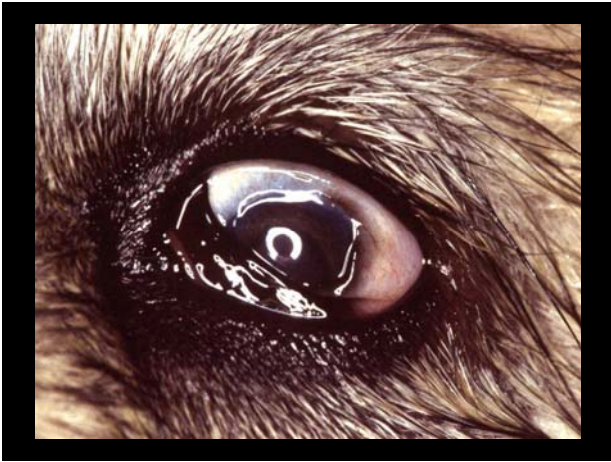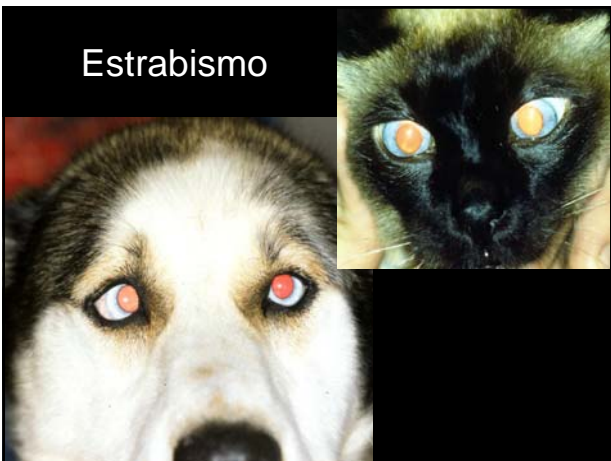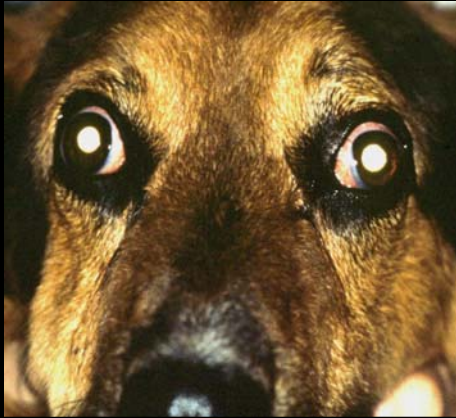**ALTERAÇÕES DO GLOBO OCULAR
E ÓRBITA**

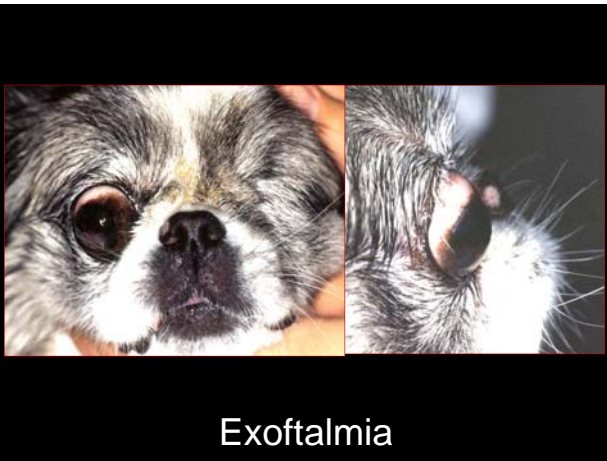Distúrbios Inflamatórios

- Trauma
- Estrabismo
- Exoftalmia
- Endoftalmia



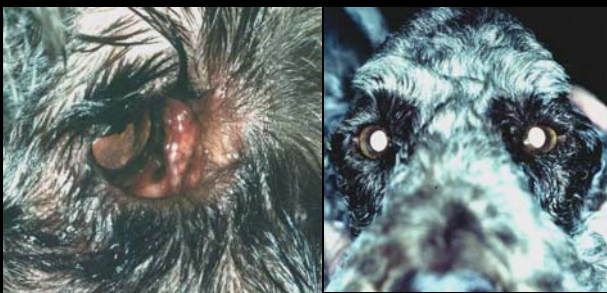Exoftalmia



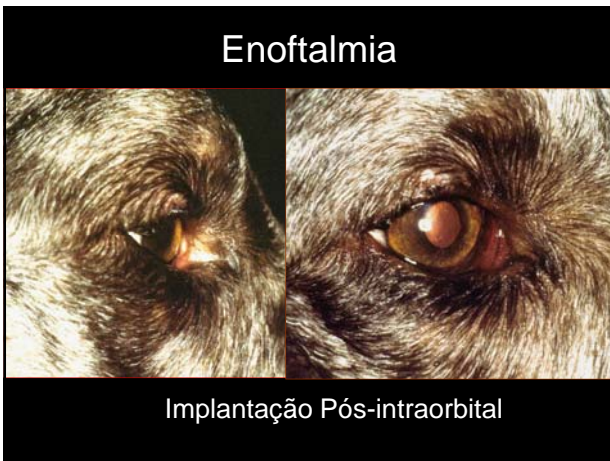

Exoftalmia

Enoftalmia



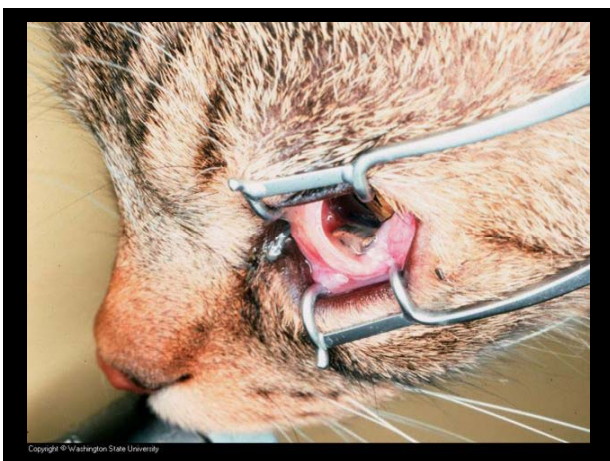
Miosite do Músc. Mastigatório – Crônica



**ALTERAÇÕES DO GLOBO OCULAR
E ÓRBITA**

Distúrbios Inflamatórios

- Endoftalmite
- Panofthalmite
- Corpos Estranhos
- Causas Infecciosas

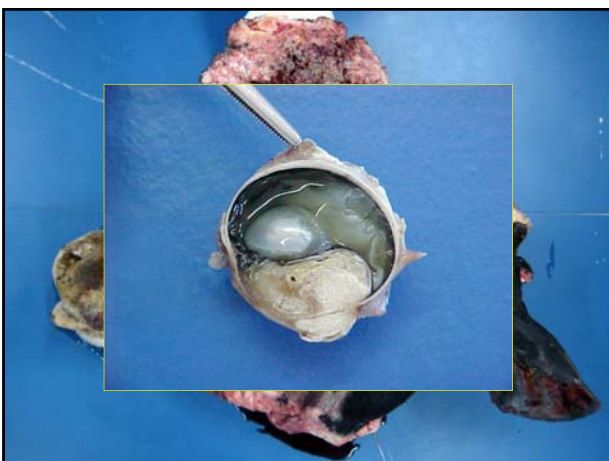

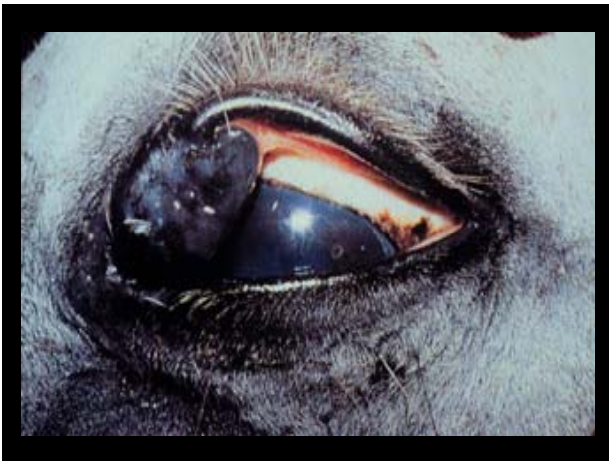**ALTERAÇÕES DO GLOBO OCULAR
E ÓRBITA**

Neoplasias

Carcinoma de Células Escamosas
Melanoma







ALTERAÇÕES DA CÓRNEA

ANATOMIA

Epitélio Anterior:
escamoso estratificado não-queratinizado

Estroma:
composto de lamelas de fino diâmetro, preenchidas com fibrilas colágenas

Membrana de Descemet (lâmina limitante posterior):
membrana basal

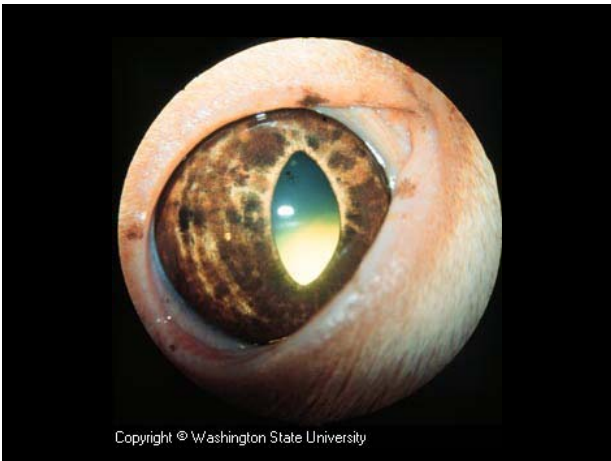Endotélio (epitélio posterior):
epitélio cuboidal simples

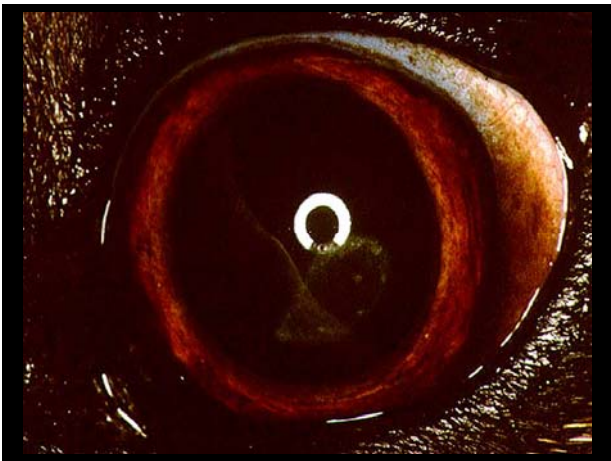
ALTERAÇÕES DA CÓRNEA

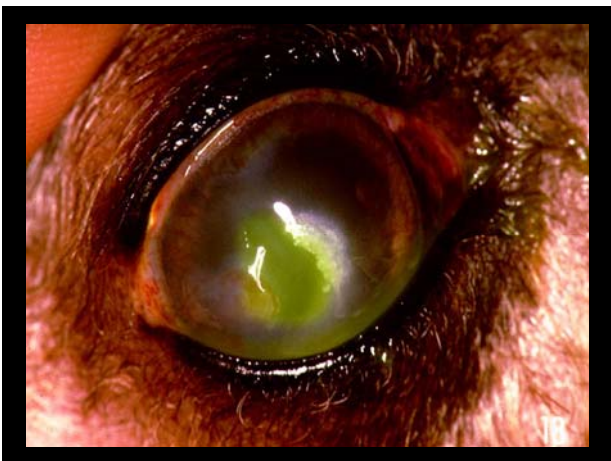
Opacificação Corneal

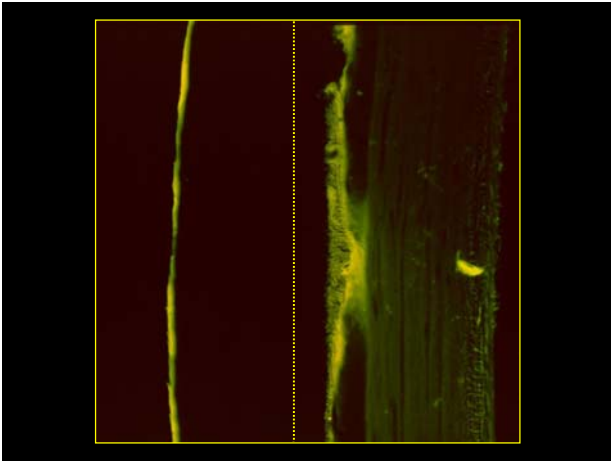
Edema Pigmento Cicatriz Vasos

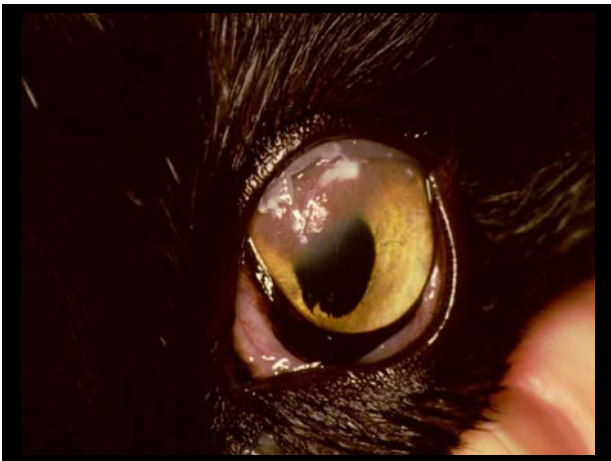
Infiltrado Corpos Estranhos Depósitos

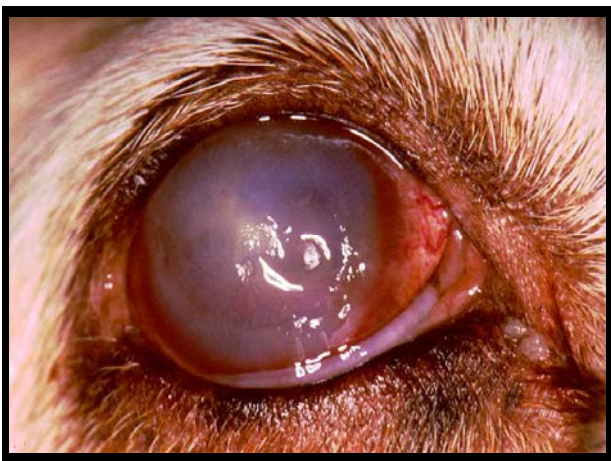


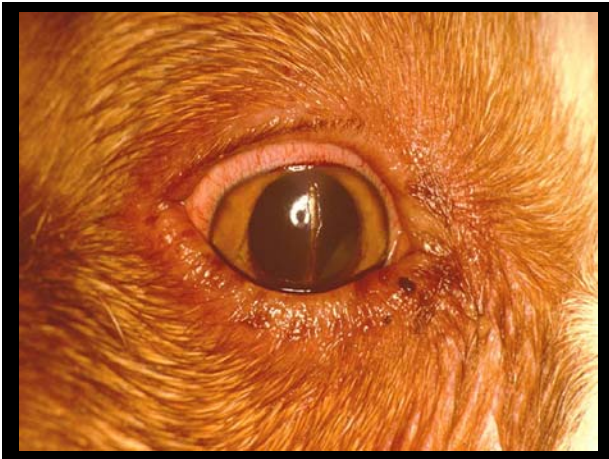


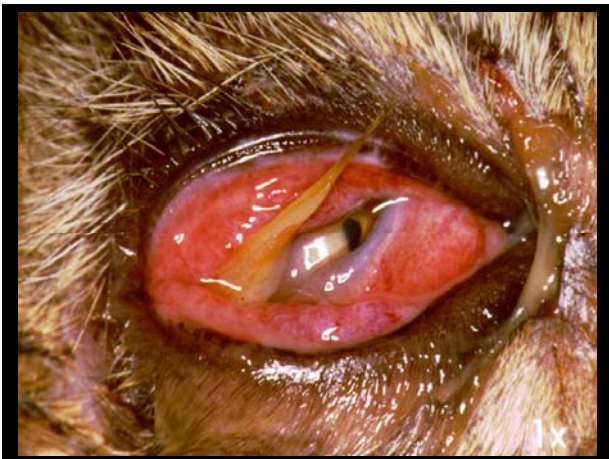


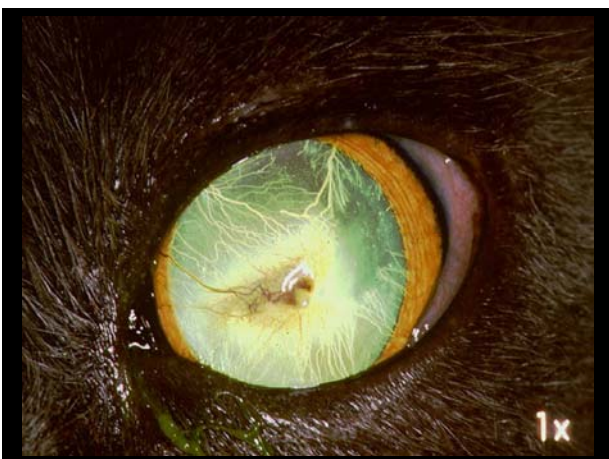








ALTERAÇÕES DA CÓRNEA

Alterações Degenerativas

Edema Corneal

Descemetocel

ALTERAÇÕES DA CÓRNEA

Alterações Inflamatórias (Ceratites)

Ceratite Superficial ou Epitelial

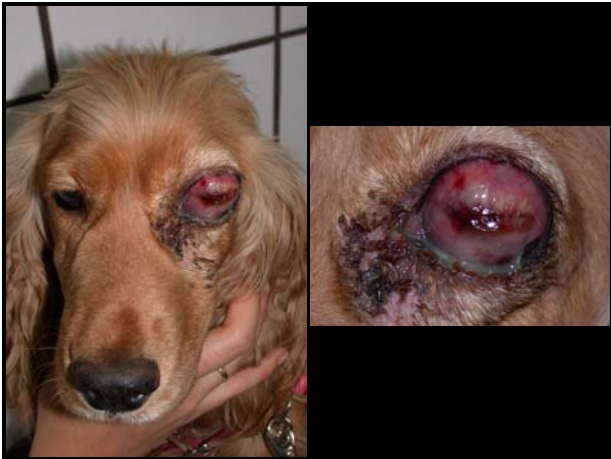Ceratite Estromal Superficial

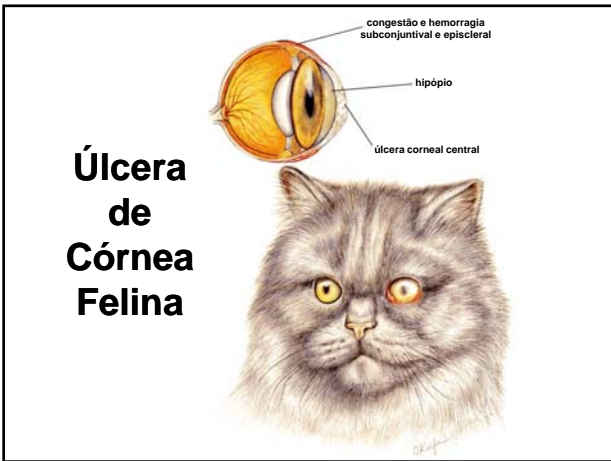
ALTERAÇÕES DA CÓRNEA

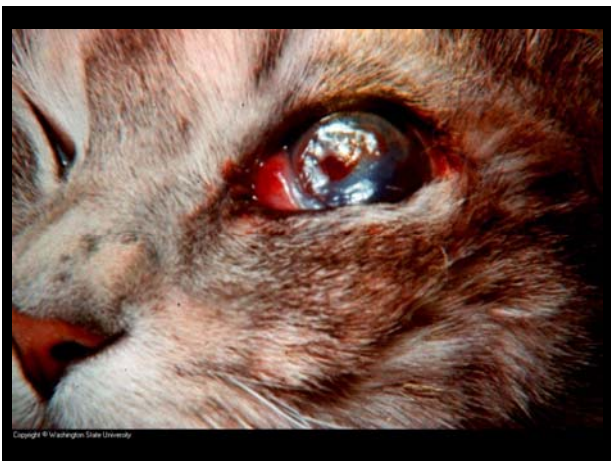Alterações Inflamatórias (Ceratites)

Ceratite Estromal Profunda Não-Ulcerativa

Ulceração da córnea







ALTERAÇÕES DA CÓRNEA

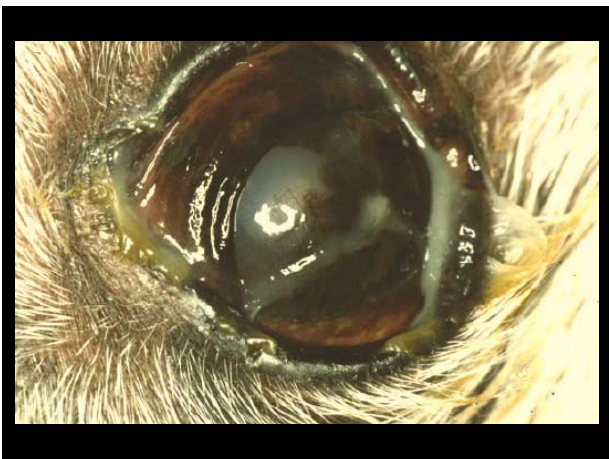Alterações Inflamatórias (Ceratites)

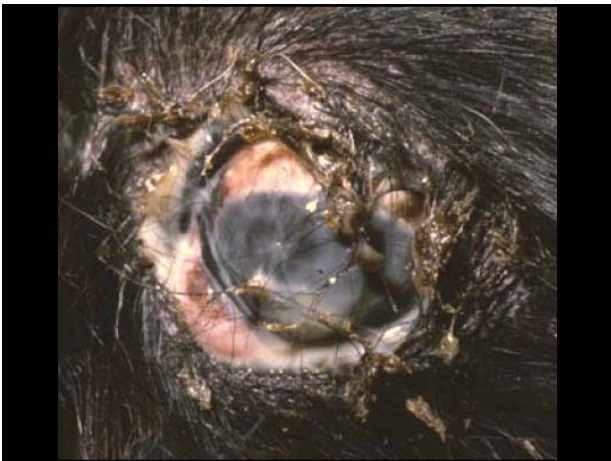Ceratite Ulcerativa Traumática

ALTERAÇÕES DA CÓRNEA

Alterações Inflamatórias (Ceratites)

Cerato-Conjuntivite Sêca



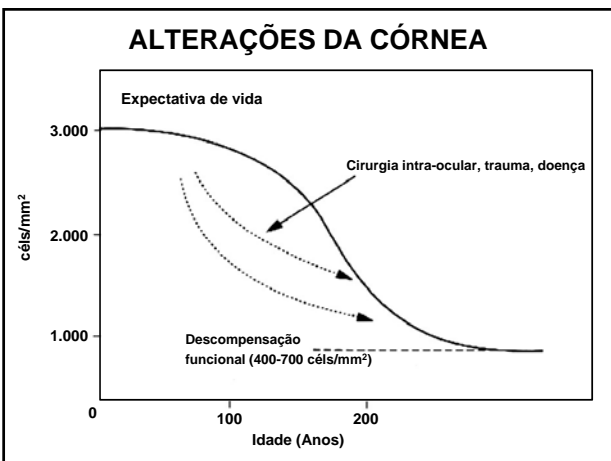


ALTERAÇÕES DA CÓRNEA

Alterações Inflamatórias (Ceratites)

Ceratite parasitária

Onchocerca cervicalis



**ALTERAÇÕES DA CONJUNTIVA,
LIMBO, EPISCLERA E ESCLERA**

Dermóide

Edema conjuntival

**ALTERAÇÕES DA CONJUNTIVA,
LIMBO, EPISCLERA E ESCLERA**

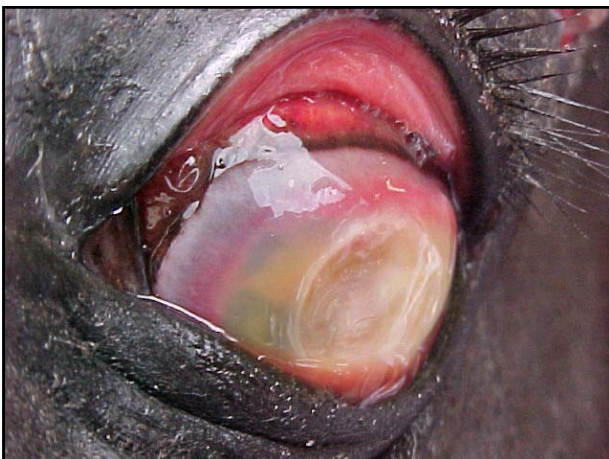Conjuntivite

Inespecífica

Conjuntivite Infecciosa Bovina

Conjuntivite Infecciosa Felina

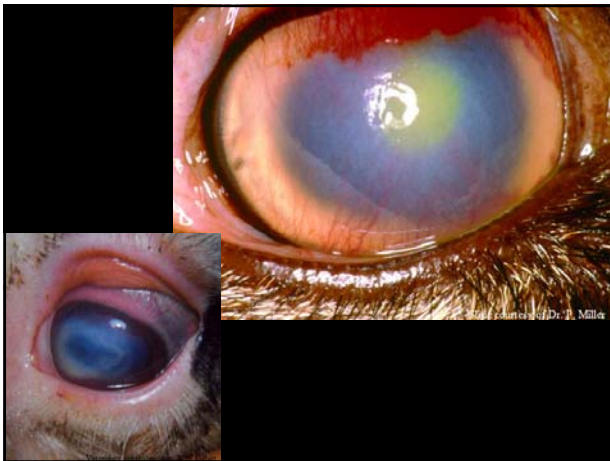
Rinotraqueíte Infecciosa Bovina



ALTERAÇÕES DA CONJUNTIVA, LIMBO, EPISCLERA E ESCLERA

Conjuntivite Infecciosa Bovina

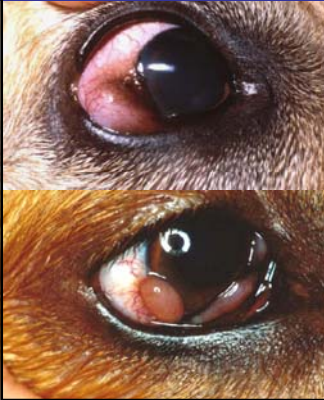Etiologia <ul style="list-style-type: none">• <i>Moraxella bovis</i>• Agravado por IBR/<i>Mycoplasma</i>	Impacto Econômico <ul style="list-style-type: none">• ↓ Ganho de peso• ↓ Leite	Incidência <ul style="list-style-type: none">• Cosmopolita• Bezerros afetados• ↑ Hereford• Sazonal
--	--	--



ALTERAÇÕES DA CONJUNTIVA, LIMBO, EPISCLERA E ESCLERA

Esclerite	
Episclerite	

ALTERAÇÕES DA CONJUNTIVA, LIMBO, EPISCLERA E ESCLERA



**Episclerite
Nodular**

ALTERAÇÕES DAS PÁLPEBRAS

Alterações Congênitas

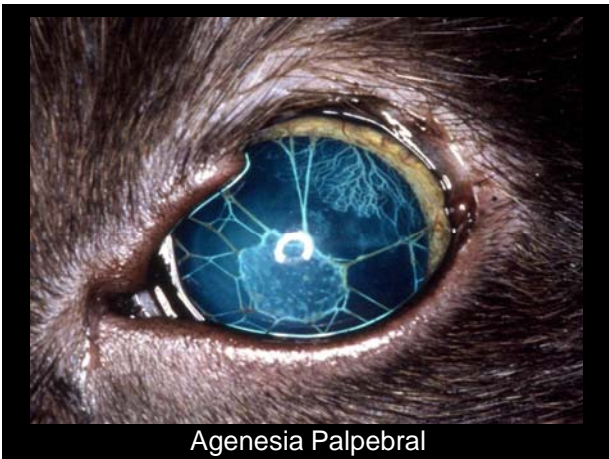
Anquilobléfaro

ALTERAÇÕES DAS PÁLPEBRAS

Alterações Congênitas

Agenesia

Coloboma



ALTERAÇÕES DAS PÁLPEBRAS

Alterações Congênitas

Dermóide

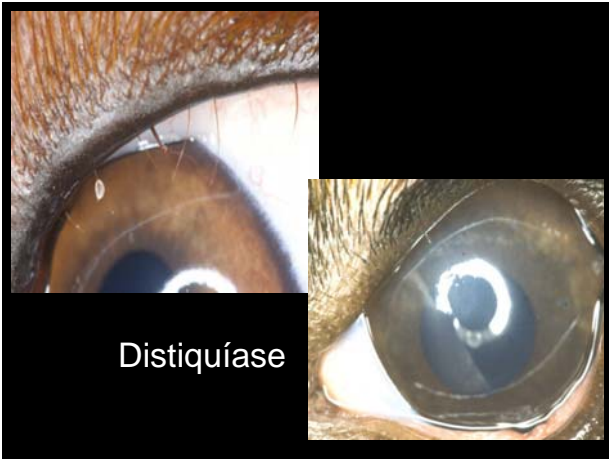
ALTERAÇÕES DAS PÁLPEBRAS

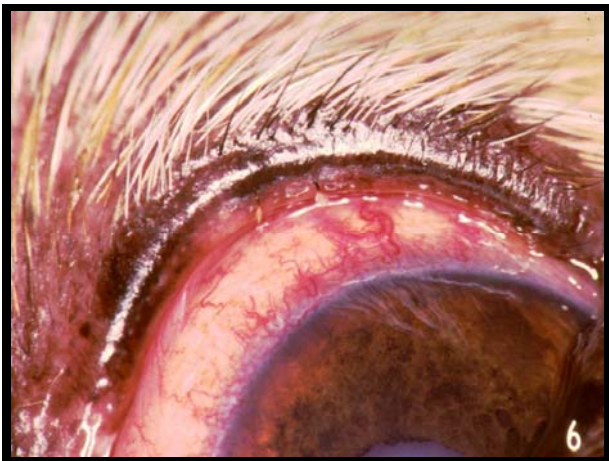Alterações Congênitas

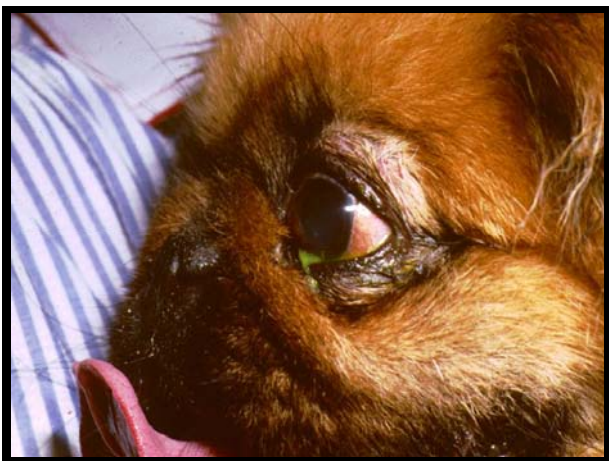Triquíase

Distiquíase

Tricomegalia







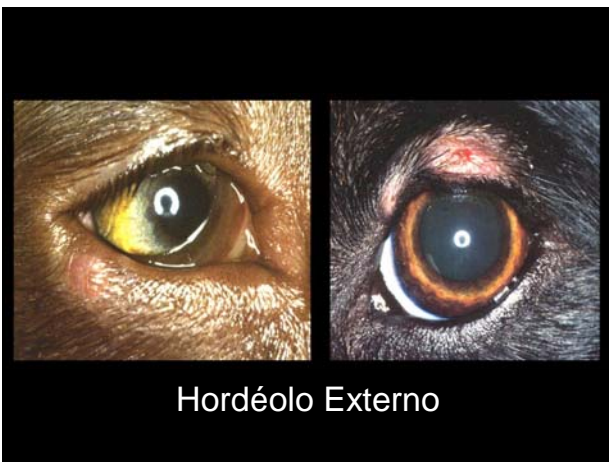ALTERAÇÕES DAS PÁLPEBRAS

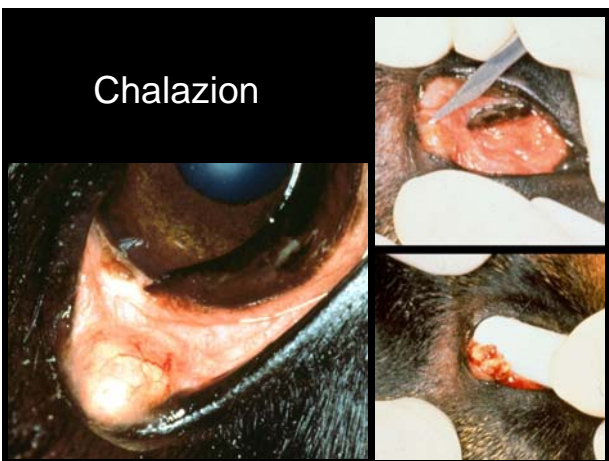Alterações Inflamatórias

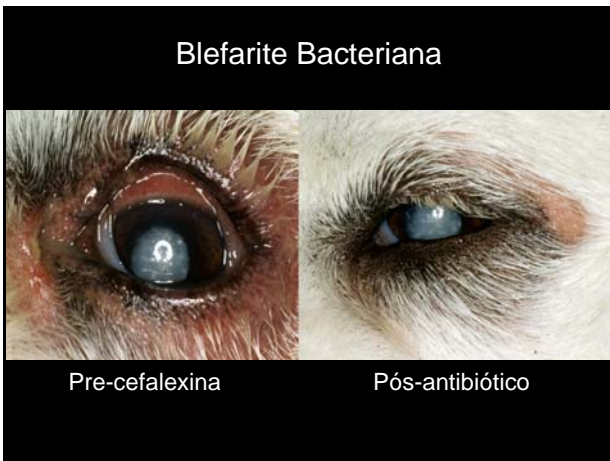Blefarites

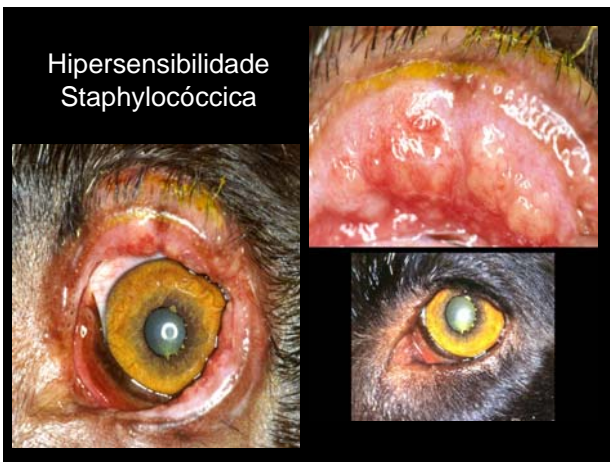Meibomiate ou Meibomite ou Chalazion

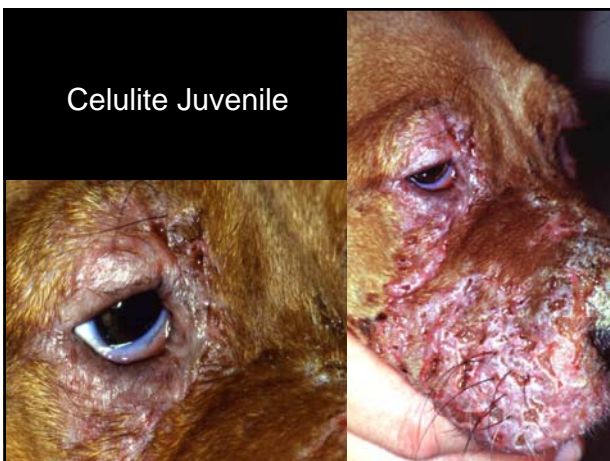Blefarodermatite Solar





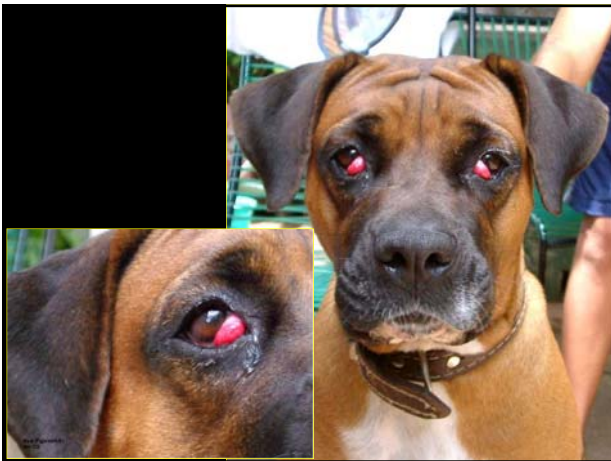




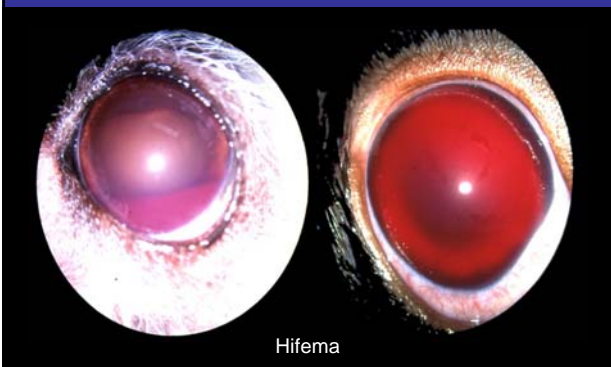

ALTERAÇÕES DAS PÁLPEBRAS

Protrusão da Glândula da 3ª Pálpebra



ALTERAÇÕES DA CÂMARA ANTERIOR E HUMOR AQUOSO



Hifema

ALTERAÇÕES DA CÂMARA ANTERIOR E HUMOR AQUOSO

Glaucoma


Congênito

Adquirido

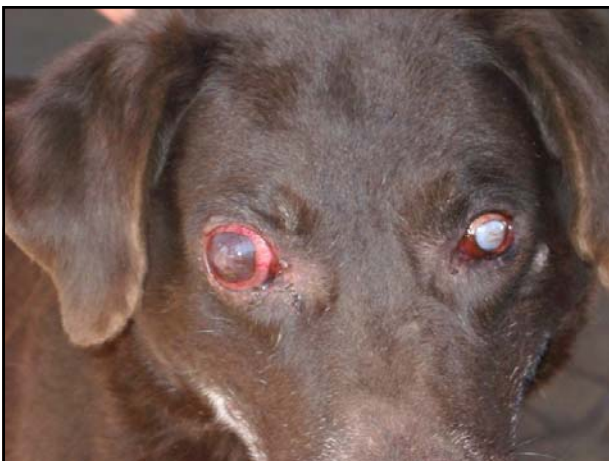Primário

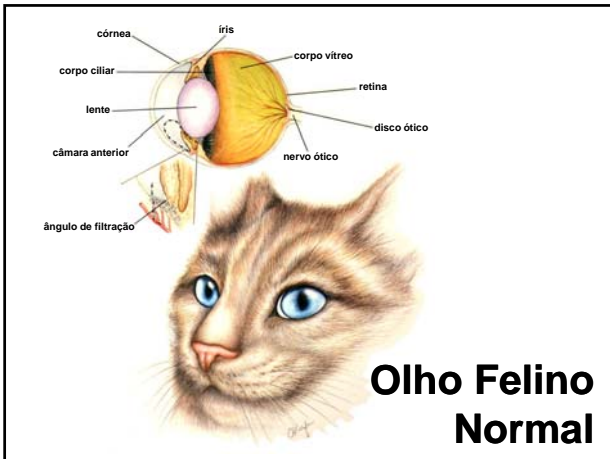
Secundário

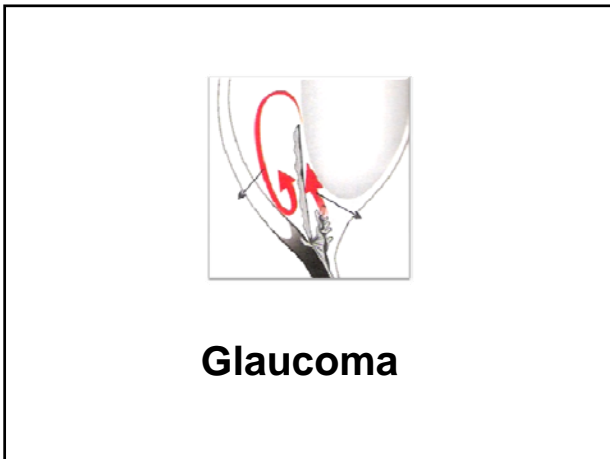
GLAUCOMA: Um grupo diversificado de doenças unido por uma causa comum na qual a PIO está elevada e prejudicando a função do nervo ótico, provocando cegueira parcial ou total.

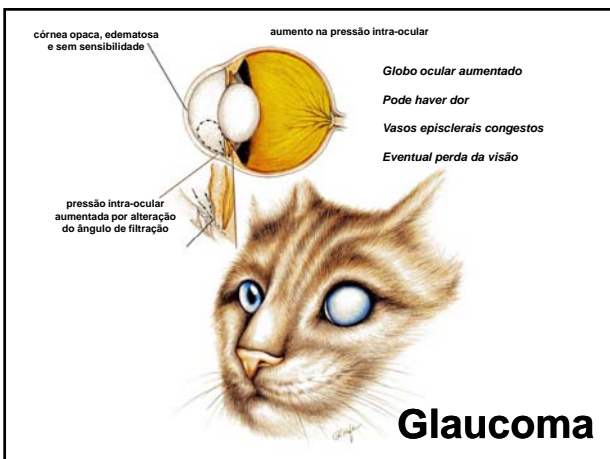


The complex block contains a text definition of glaucoma and two images. The left image shows a normal eye with a clear lens and a visible iris. The right image shows a glaucomatous eye with a cloudy, hazy appearance, indicating increased intraocular pressure.









ALTERAÇÕES DA ÍRIS E CORPO CILIAR

Coloboma

ALTERAÇÕES DA ÍRIS E CORPO CILIAR

Úvea Anterior

Íris (irite)

Corpo Ciliar (ciclite)

Úvea Posterior

Coroidite

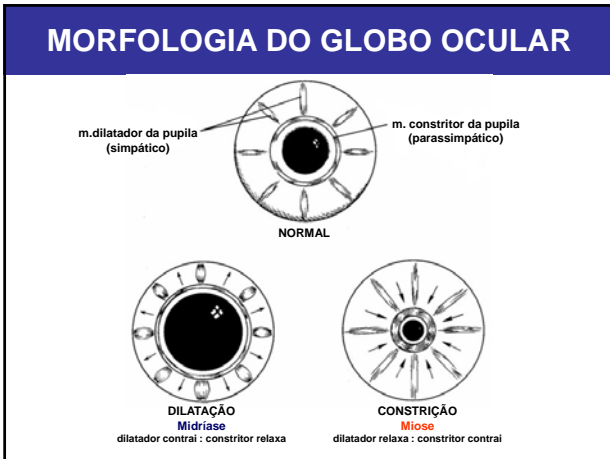FUNÇÕES DA ÍRIS E CORPO CILIAR

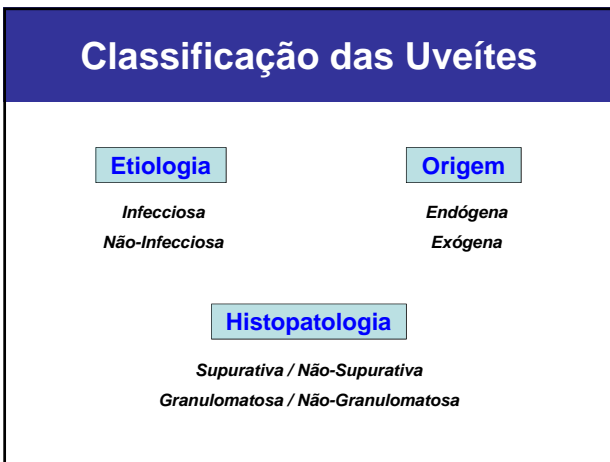ÍRIS

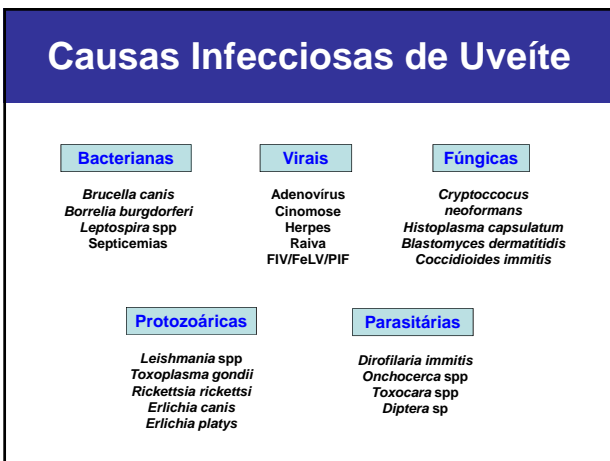
controle da entrada de luz → *variação Ø pupilar*
m. constritor da pupila (parassimpático) → *miose*
m. dilatador da pupila (simpático) → *midríase*

CORPO CILIAR

produção humor aquoso (processos ciliares/epitélio)
barreira sangue-aquoso (epitélio post/post não-pigmentado)
acomodação do cristalino (m. ciliar/parassimpático)
contração m. → relaxamento zônulas/ ↑ drenagem
inflamação local → espasmo do m. ciliar







Causas Não-Infecciosas de Uveíte

Imuno-mediada

Catarata (Facogénica)
Trauma de Cristalino
Trombocitopenia
Vasculite
Síndrome VKH
Lúpus
Pênfigo

Metabólica

Diabetes Mellitus
Hiperlipidemia
Hipertensão Sistémica

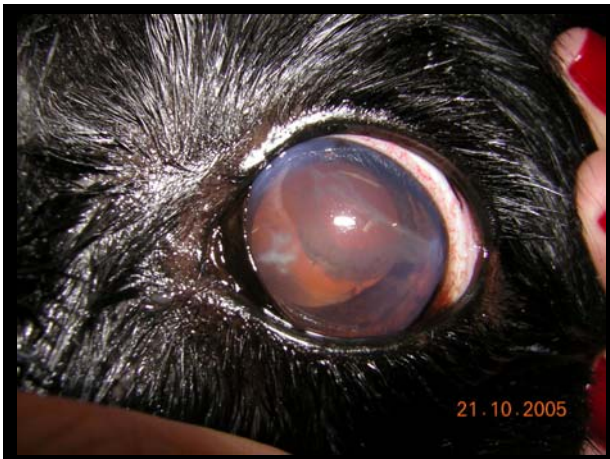Idiopática

Neoplásica e Paraneoplásica

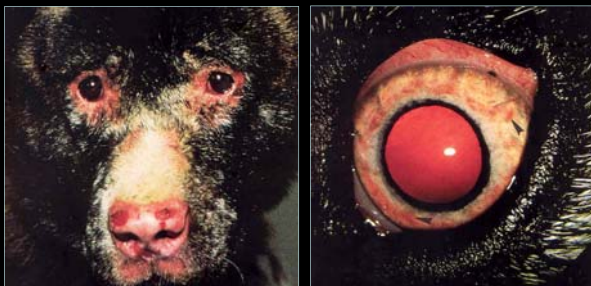Síndrome de hiperviscosidade
Melanoma Uveal
Linfoma
Meningoencefalite Granulomatosa

Variadas

Trauma
Ceratite Ulcerativa
Coagulopatias
Esclerite
Radioterapia
Toxemia



SÍNDROME UVEODERMATOLÓGICA (VKH)



Diagnóstico Diferencial

	Uveíte	Glaucoma	Conjuntivite	Úlcera
Conjuntiva	hiperemia	hiperemia	hiperemia	hiperemia
Esclera	congesta	congesta	normal	normal/ congesta
Córnea	edema/pKs/ fluo -	edema/fluo-	normal	edema/fluo+
CA	flare/cels. hipópio/hifema	normal/ flare discreto	normal	normal/ flare discreto
Íris	edema/ hiperemia	normal	normal	normal
Pupila	miose	midríase	normal	normal/miose
Visão	variável	diminuída	normal	normal
PIO	diminuída	aumentada	normal	normal

ALTERAÇÕES DO CRISTALINO

CATARATA

Etiologia

Hereditária

Nutricional

Tóxica

Inflamatória

Senil

Radiação

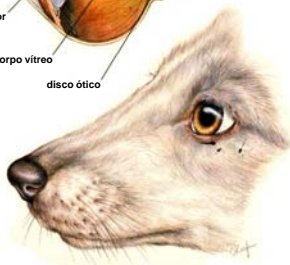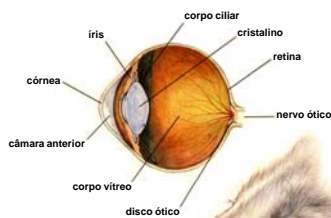
Choque elétrico

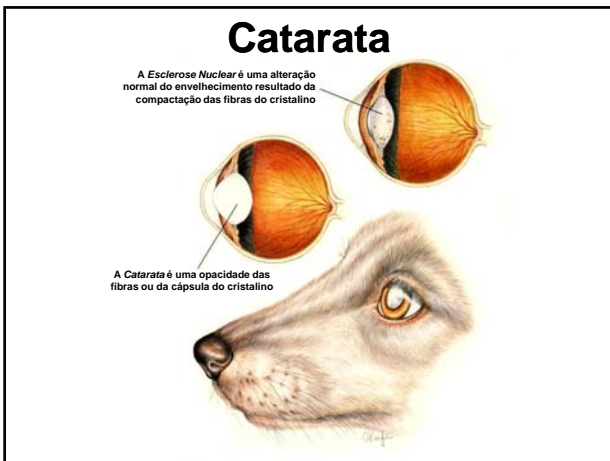
Diabete melito

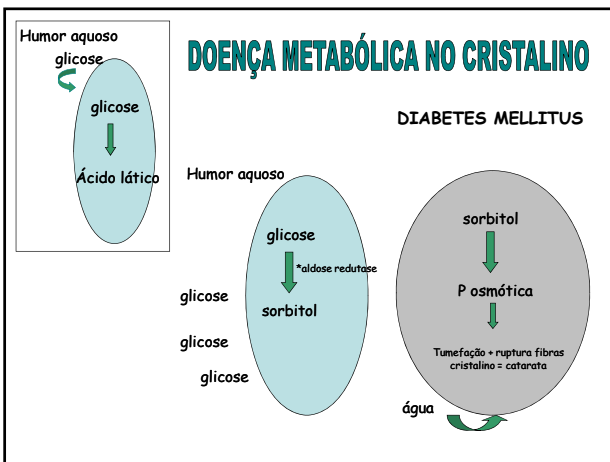
Hipocalcemia

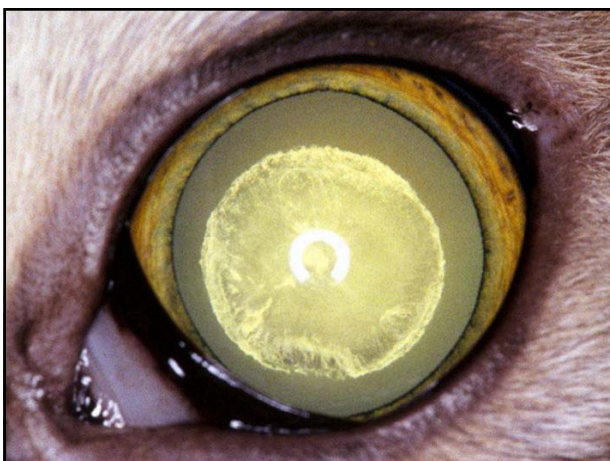Trauma

Olho Canino Normal

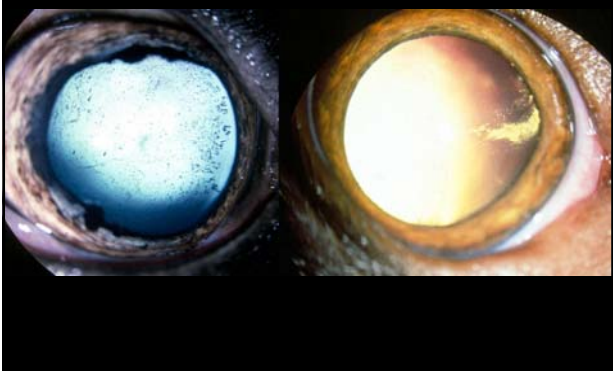




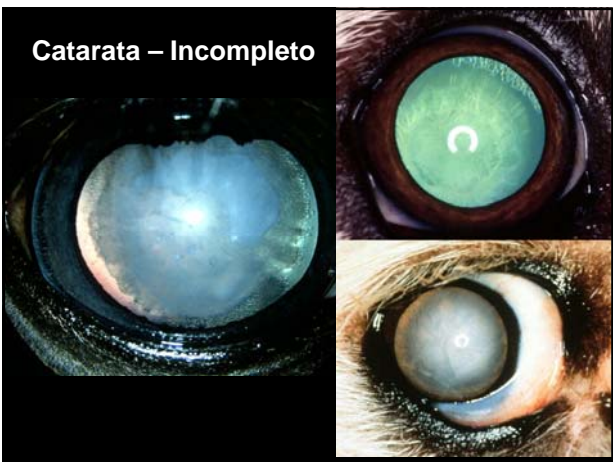



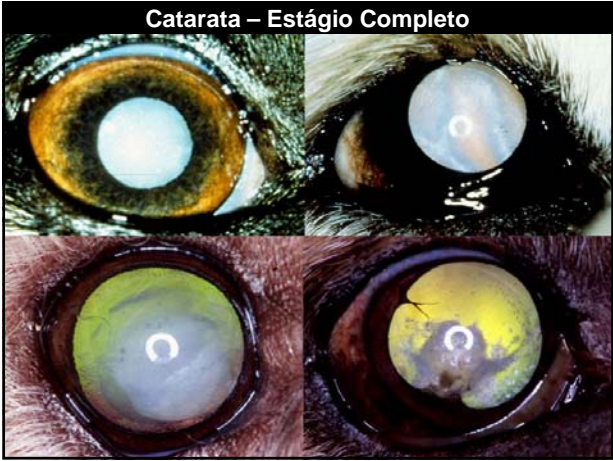Catarata – Início



Catarata – Incompleto



Catarata – Estágio Completo

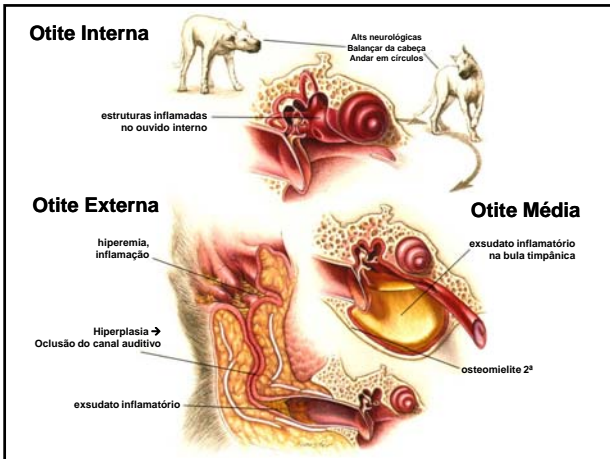


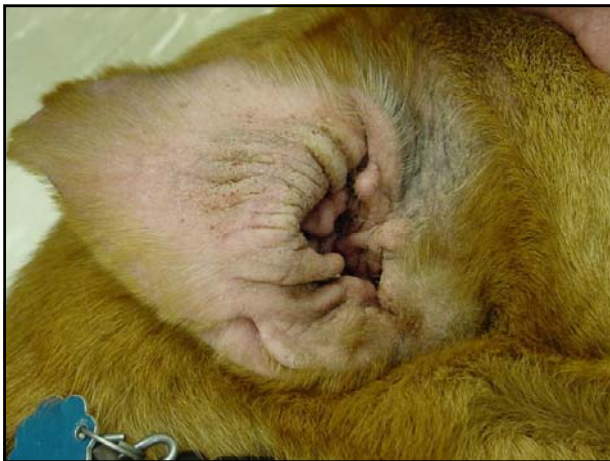


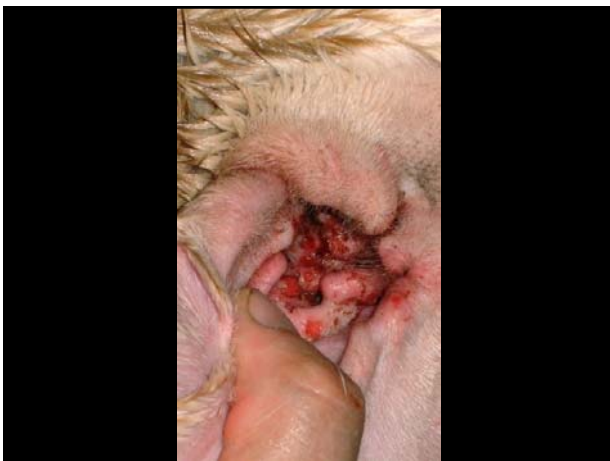
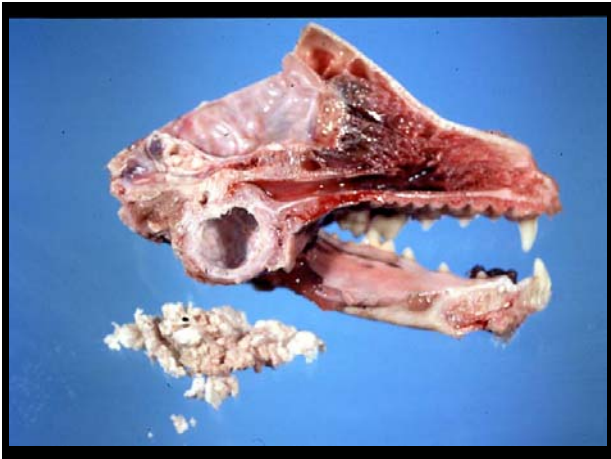ALTERAÇÕES DA RETINA

Displasia Retinal









Material usado exclusivamente para fins didáticos, permitida a reprodução, desde que citadas as fontes.
